〔症例報告〕

腰痛を主訴に重症水痘を発症した全身性エリテマトーデスの一例

斉藤　理恵，矢野　季織，勝嶋　史子，岩舘　治代，小林　浩子
渡辺　浩志，大平　弘正

福島県立医科大学医学部 消化器・リウマチ膠原病内科学講座

（受付 2010 年 5 月 13 日　受理 2010 年 12 月 20 日）

A Case of Varicella with Severe Back Pain in a Patient with Systemic Lupus Erythematosus

RIE SAITO, KIORI YANO, FUMIKO KATSUSHIMA, HARUYO IWADATE, HIROKO KOBAYASHI,
HIROSHI WATANABE and HIROMASA OHIRA

Departmemt of Gastroenterology and Rheumatology, Fukushima Medical University School of Medicine

要旨： 症例は 18 歳女性，水痘の既往はない。ループス腎炎に対しステロイドパルス療法およびシクロホスファミドパルス療法，シクロスポリンを投与されたが腎炎のコンロトールは不良であり 2007 年 4 月よりタクロリムスを投与された。5 月上旬より，強い腰痛を自覚し，中旬，当科受診し，顔面に水疱が認められたため，水痘と診断され入院した。脊椎 MRI，CT，髄液検査で異常なく腰痛の原因は水痘と考えられた。腰痛は激痛でありミダゾラムの持続投与を要した。播種性血管内凝固症候と肝障害を合併したが，アシクロビル，ビダラビンを投与され水疱の痂皮化と共に腰痛は軽快し，5 月下旬に退院した。免疫抑制状態における水痘の罹患は重症化に注意する必要があり，皮疹に先行する腰痛は重症水痘のひとつのサインと考えられた。

索引用語： 重症水痘，腰痛，全身性エリテマトーデス

Abstract： An 18-year-old woman was admitted to our hospital with severe back pain. She had lupus nephritis and had been treated with prednisolone and tacrolimus. A facial vesicular skin rash was noted, and a diagnosis of varicella complicated by disseminated intravascular coagulation and hepatitis was made. Spinal MRI, CT, and cerebrospinal fluid analysis were unremarkable. We considered that varicella had caused the severe back pain. She was treated with acyclovir and vidarabine, and midazolam was administered for analgesia. The back pain disappeared as the varicella improved. She was discharged on day 17.

Varicella in immunosuppressed hosts can become severe, and clinicians should be vigilant for this presentation. Back pain preceded by a skin rash was considered to be a predictor of severe varicella.

Key words： varicella zoster, back pain, systemic lupus erythematosus

は　じ　め　に

水痘は一般に予後良好な感染症と考えられているが，免疫抑制状態における感染では重症化を来たすことが知られている。我々は，全身性エリテマトーデス（SLE）の加療中に強い腰痛で発症し，

連絡先：斎藤理恵　　E-mail：a0001151@fmu.ac.jp
この論文の要旨は，オンラインジャーナル【学杜・GACT】に掲載されています。http://www.sasappa.co.jp/online/

肝機能障害，血小板減少を呈した重症水痘の 1 例を経験したので，文献的考察を加えて報告する。

症　　例

症例は 18 歳，女性。主訴は腰痛。14 歳時に肺結核の既往がある。水痘の罹患歴はない。家族歴に特記事項はない。

2002 年 9 月に，顔面の紅斑，多関節痛，発熱，蛋白尿で SLE，ループス腎炎を発症し，プレドニゾロン（PSL），シクロホスファミドの内服で加療されたが，腎炎のコントロールが不良のため，2003 年 3 月に当科を紹介され受診した。ループス腎炎に対しステロイドパルス療法およびシクロホスファミドパルス療法を施行されたが，腎炎のコントロールは不良であった。2004 年 2 月，腎生検にて WHO 分類 classIIIb と診断されシクロスポリンを導入されたが蛋白尿は陰性化せず，血清補体価低下，抗 DNA 抗体上昇を認めたため 2007 年 4 月中旬にシクロスポリンを中止しタクロリムス 3 mg/ 日を投与された。5 月上旬に突然腰痛を自覚し歩行困難となったため，同月中旬に当科で受診した。

身長 156.5 cm，体重 49.9 kg，血圧 134/84 mmHg，脈拍 98/min，体温 35.0℃と発熱はみられなかった。皮膚所見では，頭部，顔面，口唇周囲，前胸部に小水疱の散在を認めた（図 1A）。体幹には水疱を認めず，口腔内にも発疹はみられなかった。眼球結膜に黄疸なく，眼瞼結膜に貧血はみられなかった。頚部リンパ節の腫脹なし。胸部所見ではラ音や心雑音を聴取せず。腹部は平坦軟で圧痛なし。背部に圧痛や叩打痛は認めなかった。四肢に浮腫なし。

神経学的所見では運動障害や感覚障害を認めず，項部硬直や Kernig 徴候も認めなかった。

入院時検査成績（表 1）ではトランスアミナーゼと LDH が上昇し，CRP は軽度上昇，血清ガンマグロブリン値は低下していた。血清補体価や抗 DNA 抗体価は基準範囲内であった。

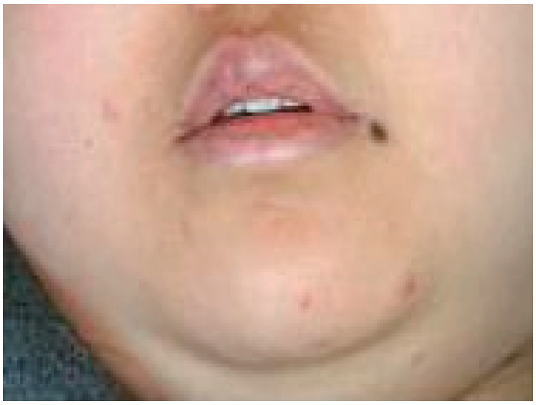

図 1A.　入院時の皮疹
頭部，顔面，口唇周囲，前胸部に小水疱の散在を認めた。

表 1.　入院時検査成績

末梢血液		生化学		免疫学	
WBC	12,000 /mm^3	TP	6.9 g/dl	IgG	772 mg/dl
Neu	85%	ALB	3.6 g/dl	IgA	92 mg/dl
Lym	12%	T.Bil	0.2 mg/dl	IgM	19 mg/dl
Mono	3%	AST	88 IU/L	CH50	49.1 U/ml
Baso	0%	ALT	70 IU/L	抗 DNA 抗体	8.0 IU/ml
Eos	0%	ALP	179 IU/L	β-D ｸﾞﾙｶﾝ	＜ 6.0
RBC	380 × 10^4 /m^3	LDH	437 IU/L		
Hb	9.4 g/dl	γ-GTP	20 IU/L	尿	
HCT	29.4%	BUN	40 mg/dl	U-Pro	（－）
PLT	23.9 × 10^4 /mm^3	Cre	1.0 mg/dl	U-Glu	（－）
		FBS	104 mg/dl	U-Bld	（±）
		CRP	0.5 mg/dl	RBC 5-9/1 HPF	
凝固	50.5%			WBC	20-29 /1 HPF
PT					
APTT	25.7 sec				
FBG	277 mg/dl				

小水疱の Tzanck 試験が陽性（図 1B）であり，水痘と診断され同日入院した。腰部の激痛が続き，体動も困難となったことから，脊椎圧迫骨折や脊椎炎，髄膜炎の鑑別を目的に，脊髄 MRI，CT，髄液検査を施行されたが異常は認めず，腰痛の原因は水痘と考えられた。アシクロビル 1,500 mg/ 日を投与されたが第 3 病日に AST 468 IU/l，ALT 402 IU/l，LDH 1,107 IU/l，PLT 10.5×10^4 /μl と肝機能障害と著明な血小板減少を示し，急性期 DIC 診断基準 5 点で DIC，重症水痘と診断し，第 4 病日よりメシル酸ガベキサート 1,500 mg/ 日の投与を開始した。しかし，薬剤性肝障害も否定はできず，同日からアシクロビルを中止しビダラビンへ変更した。腰痛は激痛で寝返りを打つことも困難であり，除痛のためミダゾラムの持続投与を行った。皮疹は腹部へ拡がったが，第 5 病日には痂皮化し始め，肝機能と血小板数は改善し腰痛も消失した。5 月下旬，全ての皮疹が痂皮化したため退院した。入院時 varicella-zoster virus（VZV）-IgM，IgG は陰性であったが，4 週間後 VZV-IgG は陽性となり，以後良好に経過している（図 2）。また，水疱の VZV-DNA は陽性であった。

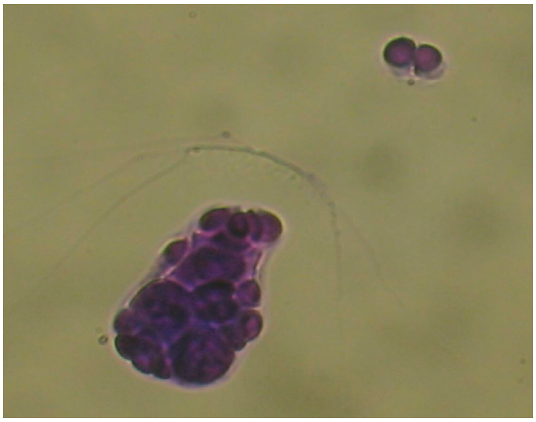

図 1B.　小水疱の Tzanck 試験
巨細胞を認め，Tzanck 試験陽性と診断した。

考　　察

水痘は水痘・帯状疱疹ウイルスの初感染による急性発疹性感染症であり，一般に予後良好な疾患であるが，免疫抑制状態においては重症化することが知られている。重症水痘は，肺炎，肝炎，脳炎，敗血症，播種性血管内凝固症候群などを合併し，死の転帰をとることもある重篤な疾患である。本症例は，水痘の罹患歴がないことから，全身性エリテマトーデスの治療中に発症した重症水痘と考えられ，皮疹に先行した激しい腰痛が特徴的であった。ステロイドとタクロリムスによる免疫抑制状態のため，発症時，VZV-IgM が陽性化しなかったと考えられた。

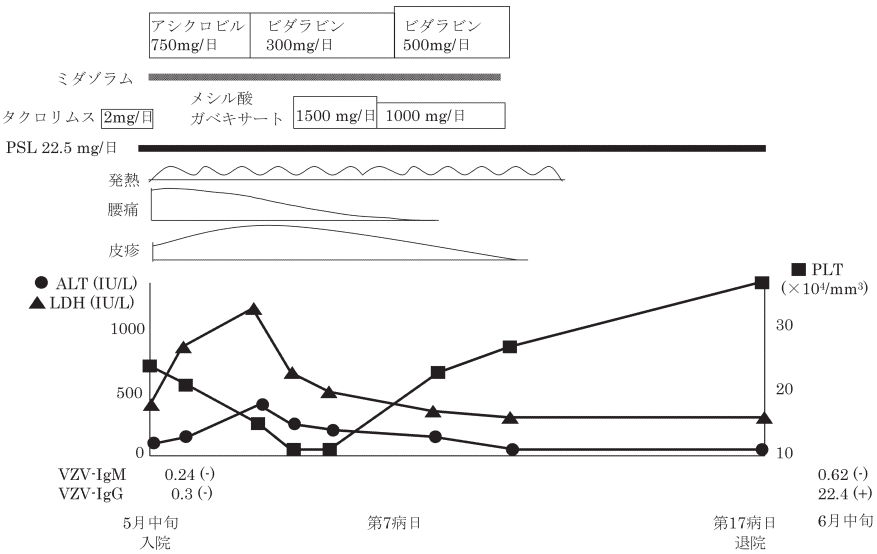

図 2.　入院後経過
PSL；プレドニゾロン，VZV；varicella-zoster virus

本邦における 1992 年から 2008 年までの重症水痘の報告例は本症例を含めて 25 例[1)-21)] あり（表 2），このうち 16 例[1), 7)-12), 14)-20)] が基礎疾患を有し，かつ免疫抑制状態にあった。この 16 例中 14 例[1),8),10)-12),14)-20)] で，皮疹に先行する腹痛や腰痛が報告されている。腹痛や腰痛は激痛であるこ

表 2.　本邦における重症水痘の報告例（1992-2008）

症例	著者（報告年）	年齢・性	初発症状	合併症	基礎疾患	転帰
1	荒木（1992）	37 M	発疹，腰背部痛	肝機能障害，DIC，腎機能障害	腎移植後，CyA，AZ，m-PSL 投与中	生存
2	二宮（1995）	1 F	水疱，皮膚潰瘍，膿疱	脳炎，DIC	VSD，アトピー性皮膚炎	生存
3	森井（1996）	37 M	発熱，全身倦怠感，水疱	重症肺炎	なし	生存
4	田澤（1997）	0 M	水疱	肝機能障害	なし	生存
5	榎（1997）	29 M	発熱，発疹，呼吸困難	急性呼吸不全	なし	生存
6	斎藤（1998）	36 M	発疹，発熱，呼吸困難，上腹部痛	重症肺炎	なし	死亡（6d）
7	斎藤（1998）	28 M	発疹，発熱，呼吸困難，頭痛	重症肺炎	なし	生存
8	有川（1999）	29 M	水疱，血疱，紫斑	DIC，肝不全	生体腎移植後	生存
9	加藤（1999）	6 F	腰痛	肺炎	ALL（寛解維持療法中）	生存
10	岡川（1999）	1 F	発熱，痙攣，水疱	複合型熱性痙攣	先天性副腎皮質過形成	生存
11	Yagi（2000）	30 M	上腹部痛，背部痛，丘疹	腎不全	CML 骨髄移植後，慢性 GVHD，PSL 投与中	死亡（3d）
12	Yagi（2000）	32 M	上腹部痛	血小板減少，消化管出血	ALL 骨髄移植後，慢性 GVHD，CyA，PSL 投与中	生存
13	小林（2001）	49 M	心窩部激痛，発熱	DIC，肝機能障害	MDS 骨髄移植後，CyA，PSL 投与中	生存
14	畑（2001）	19 M	腰部激痛	DIC，肝炎	潰瘍性大腸炎，PSL 投与中	生存
15	高橋（2001）	39 M	発熱，発疹，呼吸困難	重症肺炎	なし	生存
16	岩井（2002）	9 M	背部激痛	肝機能障害，出血性水疱	バーキットリンパ腫，化学療法中	生存
17	清水（2002）	8 M	腹部激痛	肝機能障害，DIC	ネフローゼ症候群，PSL，CyA 投与中	死亡（3d）
18	磯島（2003）	7 F	腰背部の激痛	肝炎，DIC	アレルギー性紫斑病，PSL 投与中	生存
19	稲葉（2003）	13 F	腰痛，紅斑	HPS，多臓器不全	SLE，PSL 投与中	死亡（1m）
20	大森（2004）	24 M	胸痛，上腹部痛	肝機能障害，血小板減少	腎移植後，タクロリムス，PSL 等投与中	生存
21	中林（2005）	7 M	腰痛，腹痛	肝機能障害，DIC，肺炎，重症膵炎，急性腎不全，ARDS	ネフローゼ症候群，PSL 投与中	死亡（3m）
22	田中（2005）	22 F	発熱，嘔吐	回腸穿孔	なし	生存
23	田中（2005）	20 M	背部痛，水疱疹	肝機能障害，DIC	慢性肉芽腫，クローン病，PSL 投与中	死亡（4d）
24	中村（2006）	0 M	咳嗽，喀痰	肺炎，ARDS	新生児黄疸	生存
25	本例	18 F	腰痛	肝機能障害，血小板減少	SLE，PSL，タクロリムス投与中	生存

DIC；播種性血管内凝固症候群，HPS；血球貪食症候群，ARDS；急性呼吸速迫症候群，VSD；心室中隔欠損症，ALL；急性リンパ性白血病，CML；慢性骨髄性白血病，GVHD；移植片対宿主病，MDS；骨髄異形成症候群，SLE；全身性エリテマトーデス，CyA；シクロスポリン，AZ；アザチオプリン，m-PSL；メチルプレドニゾロン

とが多く，非ステロイド系消炎鎮痛剤では除痛困難であり，鎮痛のために麻薬が投与された報告例も見られた。本症例においても腰痛に対して非ステロイド系消炎鎮痛剤は効果が乏しく，ミダゾラムの持続投与を要した。

重症水痘における腰痛の原因は未だ明らかにされていないが，ウイルスが脊髄神経の神経根で増殖することによる刺激症状であると考えられている。ウイルス増殖による脾梗塞も，腰痛の一因として報告されているが[22]，本症例においてはCT，MRI，髄液検査で腰痛の原因と考えられるような異常は認められなかった。Grose[23] は水痘の発症病理として，ウイルス感染後，皮膚感染に約1週間先行して網内系臓器でウイルスの増殖が起こると考えており，この時に脊髄神経根でもウイルスが増殖すると推測している。腰痛が皮疹に先行するのはこのためであり，ウイルスの増殖力の強さを反映していると考えられる。皮疹に先行する強い腰痛は，水痘の重症化の徴候であり，注意する必要があると思われる。

本症例の水痘が重症化した原因は，成人であることと，SLEの治療のためステロイドとタクロリムスによる免疫抑制状態にあったことが挙げられる。成人水痘は水痘全体の10%以下に過ぎないが，皮膚症状，全身症状ともに小児例よりも重篤であり，健康成人であっても重症肺炎や脳炎，髄膜炎などの中枢神経合併症の報告が見られる。ステロイドについては，大塚[24] によると感染時にPSL換算2 mg/kg/日以上の場合に水痘が重症化しやすいと報告されているが，本症例においてはPSL 0.5 mg/kg/日であった。畑ら[12] は，換算1 mg/kg/日以下でも重症水痘を発症したと報告しており，水痘の重症化はステロイド量のみでは予測できないと考えられた。また，タクロリムスは，移植領域で使用されることの多い免疫抑制剤である。ヘルパーT細胞を選択的に抑制するため，移植後のタクロリムス投与下においてはウイルス感染症の報告が多い。腎移植後の水痘は0.3～4.7%[25] であり，敗血症やDICを起こし重症化しやすいと報告されている。タクロリムスは2007年から難治性のループス腎炎に対して保険適応となり使用されるようになった。今後，本症例のような重症水痘の発生が増加する可能性があり，注意が必要であると考える。

水痘はワクチンによる感染予防もしくは軽症化が可能である。移植領域においては，移植前にVZV抗体価を測定し，抗体価が低い患者には水痘ワクチンを接種することが推奨されている。水痘ワクチン（乾燥弱毒生水痘ワクチン）は急性白血病や悪性固形腫瘍などの水痘罹患が危険と考えられるハイリスク患者の感染防止を目的として開発された経緯があり，ハイリスク患者の細胞性免疫能がワクチンウイルス株の増殖に耐えうる状態であれば接種可能である。水痘ワクチン添付文書によると，ステロイド使用者であれば，原則として症状が安定し，遅延型皮膚過敏反応が陽性である者が対象者とされている。従って膠原病を発症した水痘未罹患者においては，ステロイドや免疫抑制剤の投与前には水痘抗体価を確認し，抗体価の低い患者には可能な限りワクチン接種を試みる必要があると考えられる。

謝　辞

稿を終えるにあたり，画像をご提供くださいました当院皮膚科，佐藤正隆先生に深謝します。

文　献

1. 荒木俊江，有元克彦，塩田哲也，他．腎移植後に重症水痘を合併し，救命しえた一例．重井医報，**14**：29-32, 1992.
2. 二宮淳也，中林淳浩，八木清子，他．脳炎とDICを併発し，著しいケロイドを形成した小児重症水痘の1例．皮膚，**37**(6)：778-783, 1995.
3. 森井　繁，光山元章，鈴木彦次，他．呼吸不全を伴った重症水痘肺炎の一例．三重医学，**39**：263-266, 1996.
4. 田澤正浩，堀場史也，千原　克，他．母親からの垂直感染により発症したと考えられる新生児重症水痘の1例．小児科臨床，**50**：1687-1690, 1997.
5. 榎　真佐史，戸島洋一．人工呼吸管理を要した重症水痘肺炎の1例．内科，**80**(4)：797-799, 1997.
6. 斎藤美和子，新妻一直，粕川禮司．成人重症水痘肺炎の2例．日本呼吸器学会雑誌，**36**(3)：251-255, 1998.
7. 有川順子，石黒直子，川島　眞，他．生体腎移植患者にみられた重症水痘の1例．臨床皮膚科，**53**(8)：597-599, 1999.
8. 加藤亜紀子，沢田圭司，片野直之，他．白血病維持療法中に激しい腰痛で発症した重症水痘の

一例．小児科臨床，**52**：1799-1803, 1999.
9. 岡川浩人，成宮正朗，大矢紀昭．重症水痘，複合型熱性けいれんを合併した先天性副腎過形成の１例．小児科診療，**62**(2)：282-286, 1999.
10. Yagi T, Karasuno T, Hasegawa T, etc. Acute abdomen without cutaneous signs of varicella zoster virus infection as a late complication of allogeneic bone marrow transplantation : importance of empiric therapy with acyclovir. Bone Marrow Transplantation, **25**：1003-1005, 2000.
11. 小林　光．慢性GVHDの治療中に心窩部痛で発症した重症水痘症に対し持続血液濾過を施行した骨髄異形性症候群の１例．Herpes Management, **5**(3)：7, 2001.
12. 畑　泰子，秋山浩之，石川欽司．副腎皮質ステロイド治療中の潰瘍性大腸炎に重症水痘を合併した１例．近畿大学医学部雑誌，**26**(4)：345-348, 2001.
13. 高橋　賢，古西　満，米田和之，他．重症水痘肺炎の１成人例．日本胸部臨床，**60**(2)：192-196, 2001.
14. 岩井朝幸，岩井艶子，濱田嘉徳．Burkittリンパ腫の寛解導入療法期に発症した重症水痘の１例．日本小児血液学会雑誌，**16**(1)：27-30, 2002.
15. 清水真樹，木村正浩，秋田裕司，他．頻回再発型ネフローゼ症候群における重症水痘の一剖検例．日本小児科学会雑誌，**106**(5)：707，2002（会議録）.
16. 磯島　豪，永井由紀子，谷田川聡也，他．アレルギー性紫斑病加療中に重症水痘肝炎を発症した１例．神奈川医学会雑誌，**30**(2)：197，2003（会議録）.
17. 稲葉慎一郎，石川英昭，中村智信，他．重症水痘感染による血球貪食症候群（HPS）をきたしたSLEの一例．2003（会議録）.
18. 大森多恵，服部元史，荻野大助，他．日本小児腎不全学会雑誌，**24**：248-249，2004.
19. 中林洋介，小林靖子，渡部登志雄，他．ウイルスDNA血症が持続した重症水痘の一例．小児感染免疫，**17**(4)：309-313，2005.
20. 田中香織，高山留美子，津川　毅，他．重症水痘の２成人例．臨床とウイルス，**33**(2)：67, 2005（会議録）.
21. 中村文人，西　大介，仙田昌義，他．ARDSをきたした新生児重症水痘肺炎の１例．日本小児呼吸器疾患学会雑誌, **17**(1)：86, 2006（会議録）.
22. Rowland P, Wald ER, Mirro JR Jr, et al. Progressive varicella presenting with pain and minimal skin involvement in children with acute lymphoblastic leukemia. J Clin Oncol, **13**(7)：1697-1703, 1995 Jul.
23. Grose C. Variation on a theme by Fenner : the pathogenesis of chickenpox. Pediatrics, **68**(5)：735-737, 1981 Nov.
24. 大塚欽一，坂井正義，吉本雅昭．免疫抑制剤，特にステロイドの水痘・帯状疱疹に対する影響についての一考察―自験例および文献的考察―．小児科臨床，**30**(6)：1061-1064, 1977.
25. 真嶋州一，飯島茂子，大塚藤男．【ウイルス性皮膚疾患】死体腎移植患者に生じた非典型的帯状疱疹．皮膚科の臨床，**40**(7)：1033-1036, 1998.